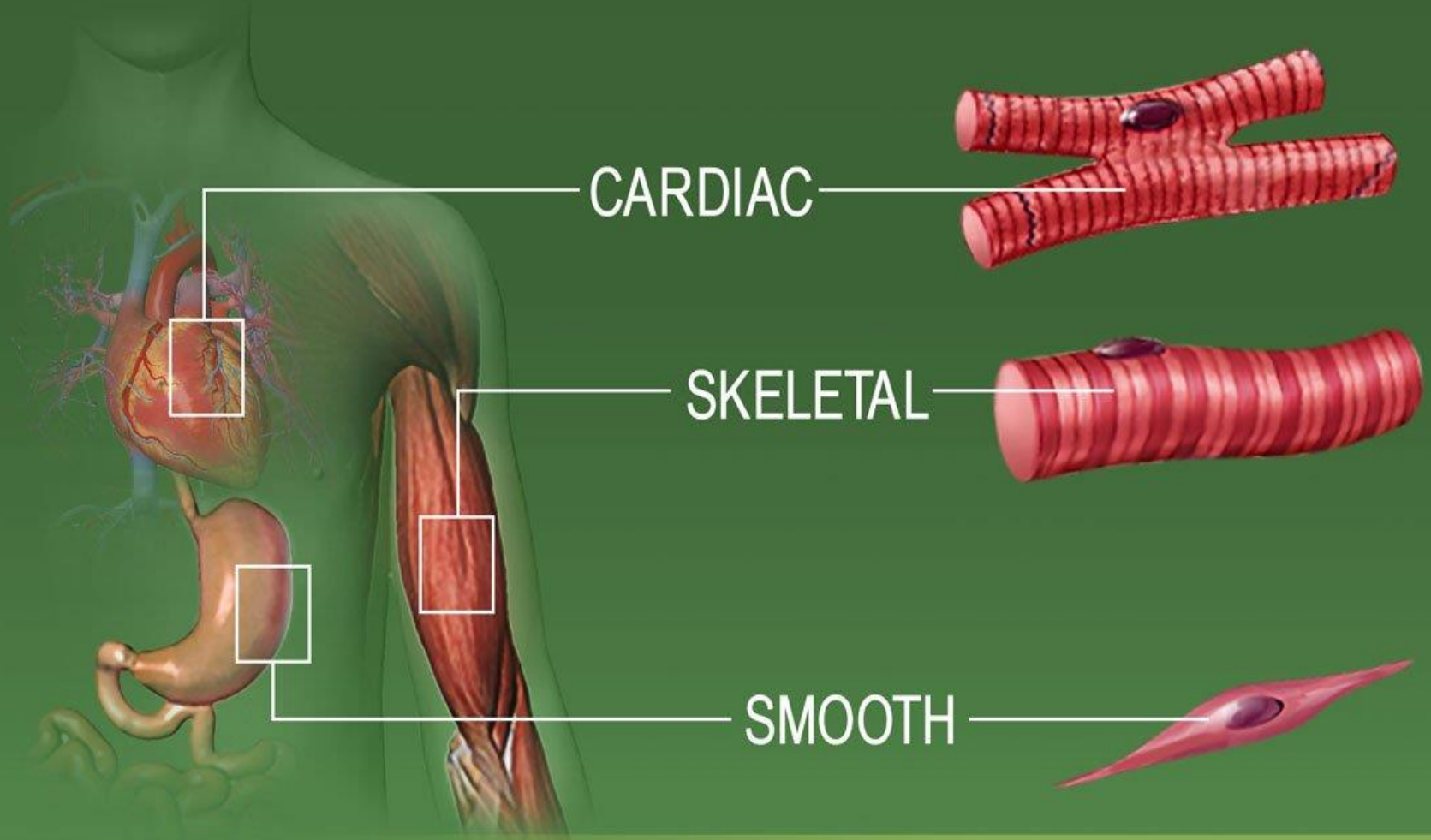

TYPES OF MUSCLE TISSUE

Somatic muscle:

1-Axial muscle:

Epaxial muscle –

Hypoxial muscle

2- Apendicular muscle :

M.of thoracic limb.M.of pelvic limb.

Visceral muscle:

1- Bronchoesophageal m.

2- Muscle of visceral organs.

Structure of a Skeletal Muscle

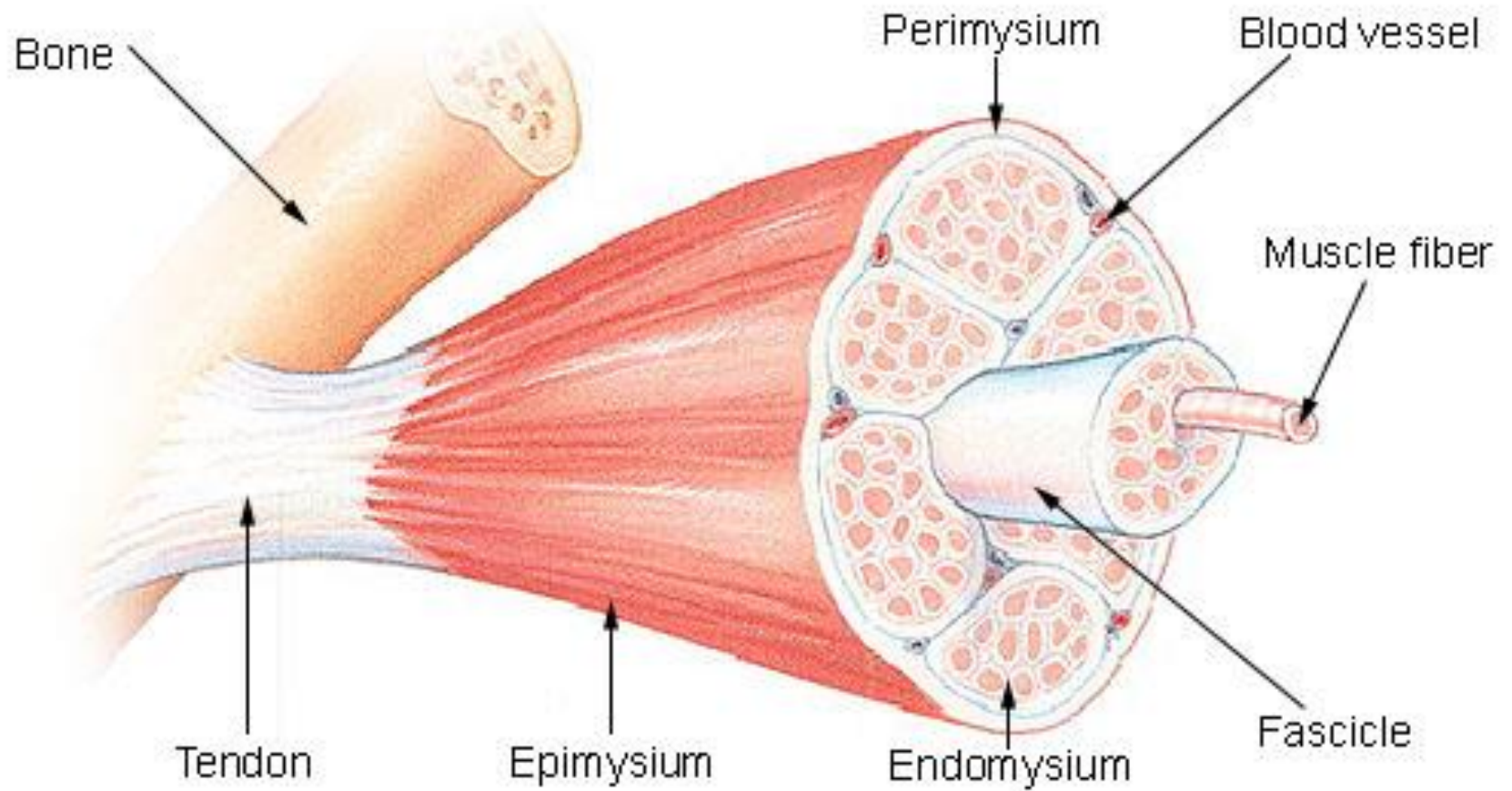
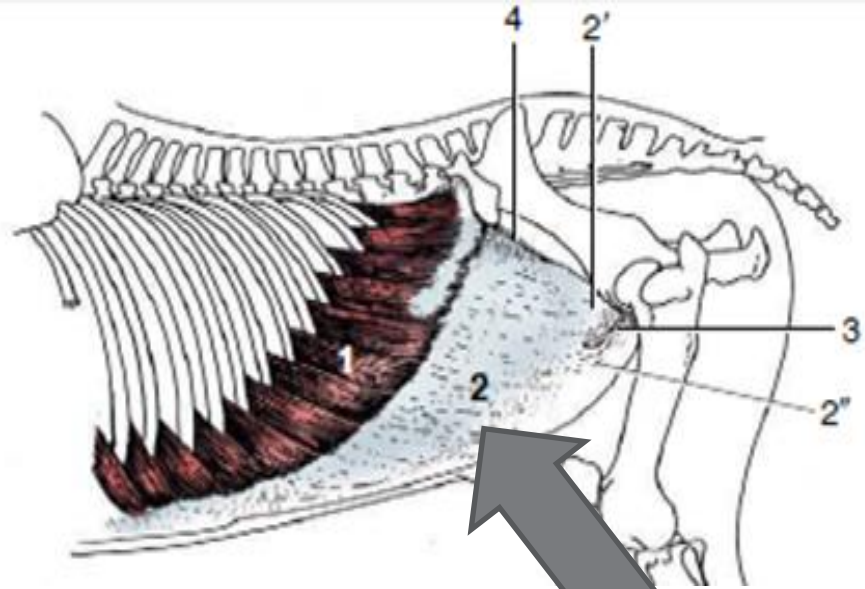
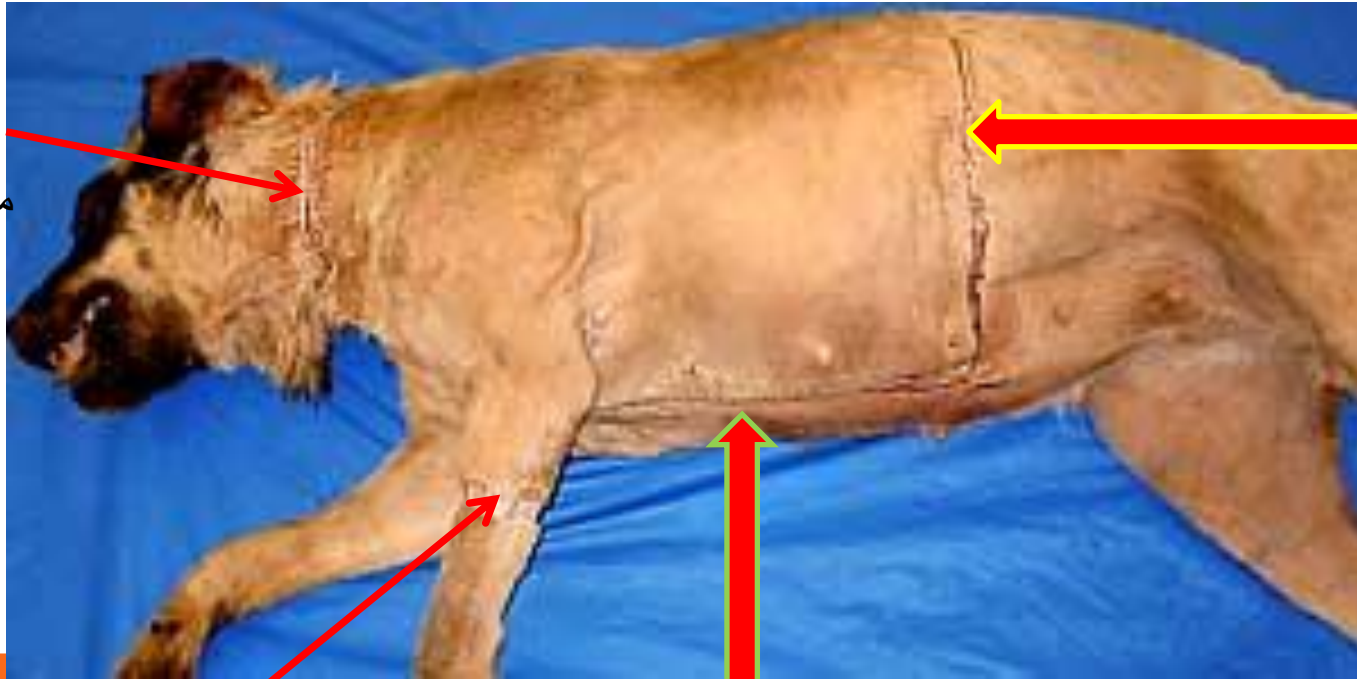


Figure 21-4 The abdominal muscles and their skeletal attachments. 1, External abdominal oblique, muscular part; 2, aponeurotic parts of 1,



Aponeurosis

نحوه برداشتن پوست برای تشریح ماهیچه های غیر خودی اندام حرکتی جلویی



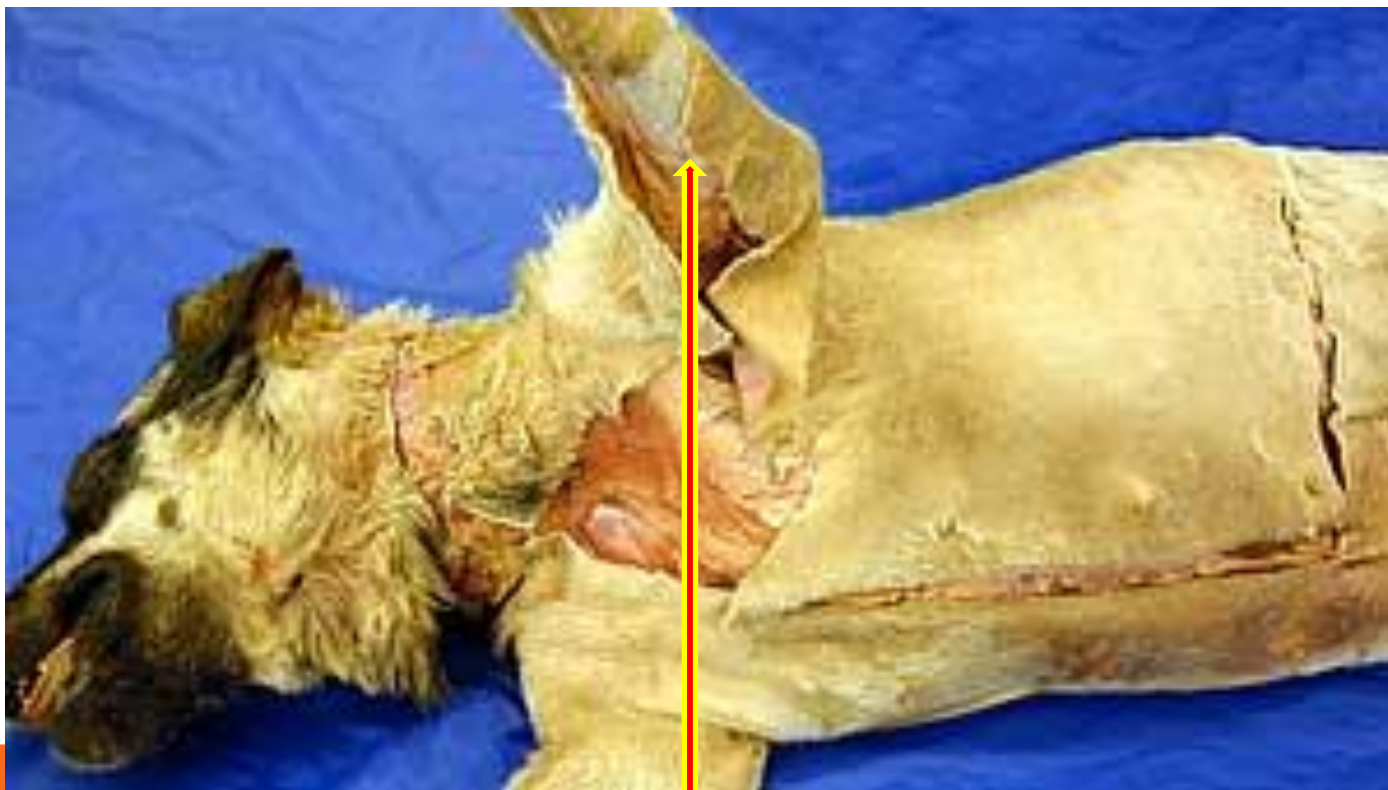2- برشی که از انتهای برش میانی به طرف دورسال و انتهای مهره های سینه ای کشیده می شود.

3- برشی که از ابتدای برش میانی به طرف ناحیه دورسال گردن کشیده می شود.

1- برش در خط میانی از وسط گردن تا بخش عقبی قفسه سینه

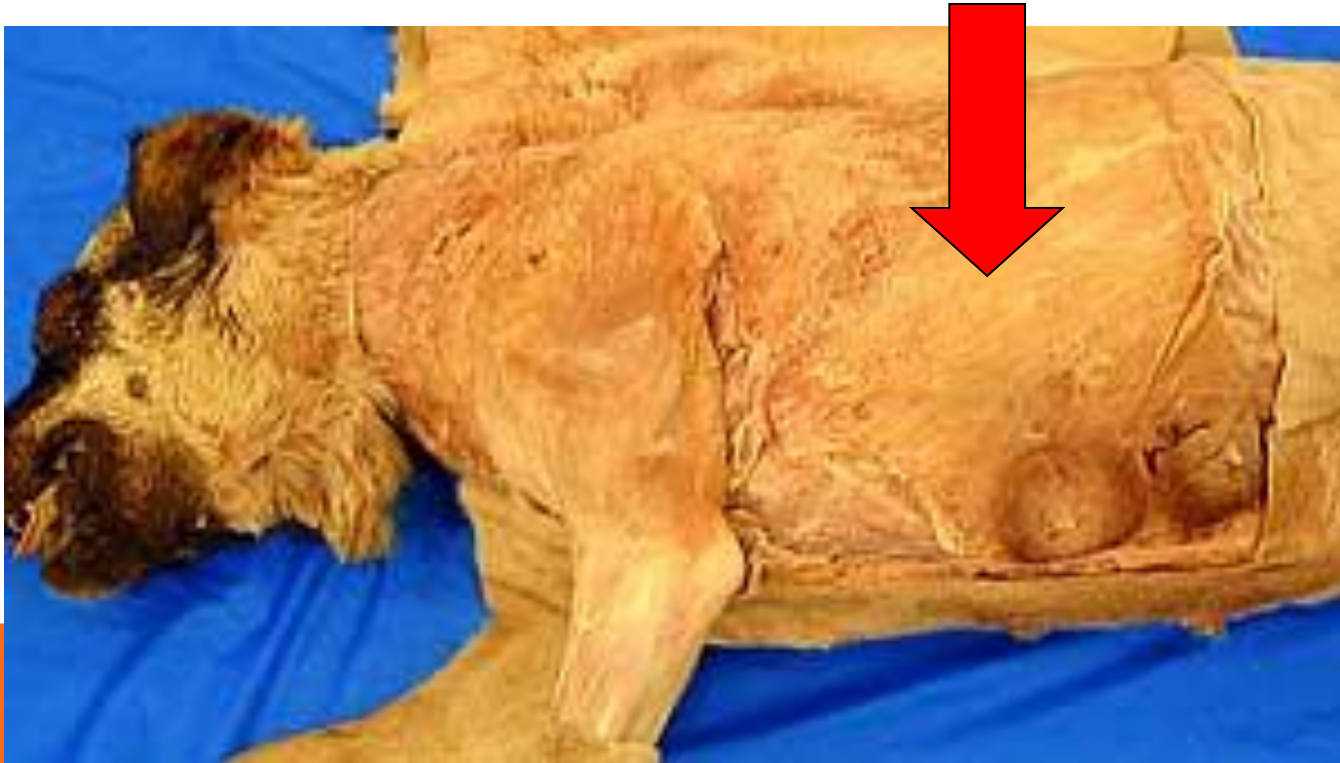4- برش حلقوی دور مچ دست

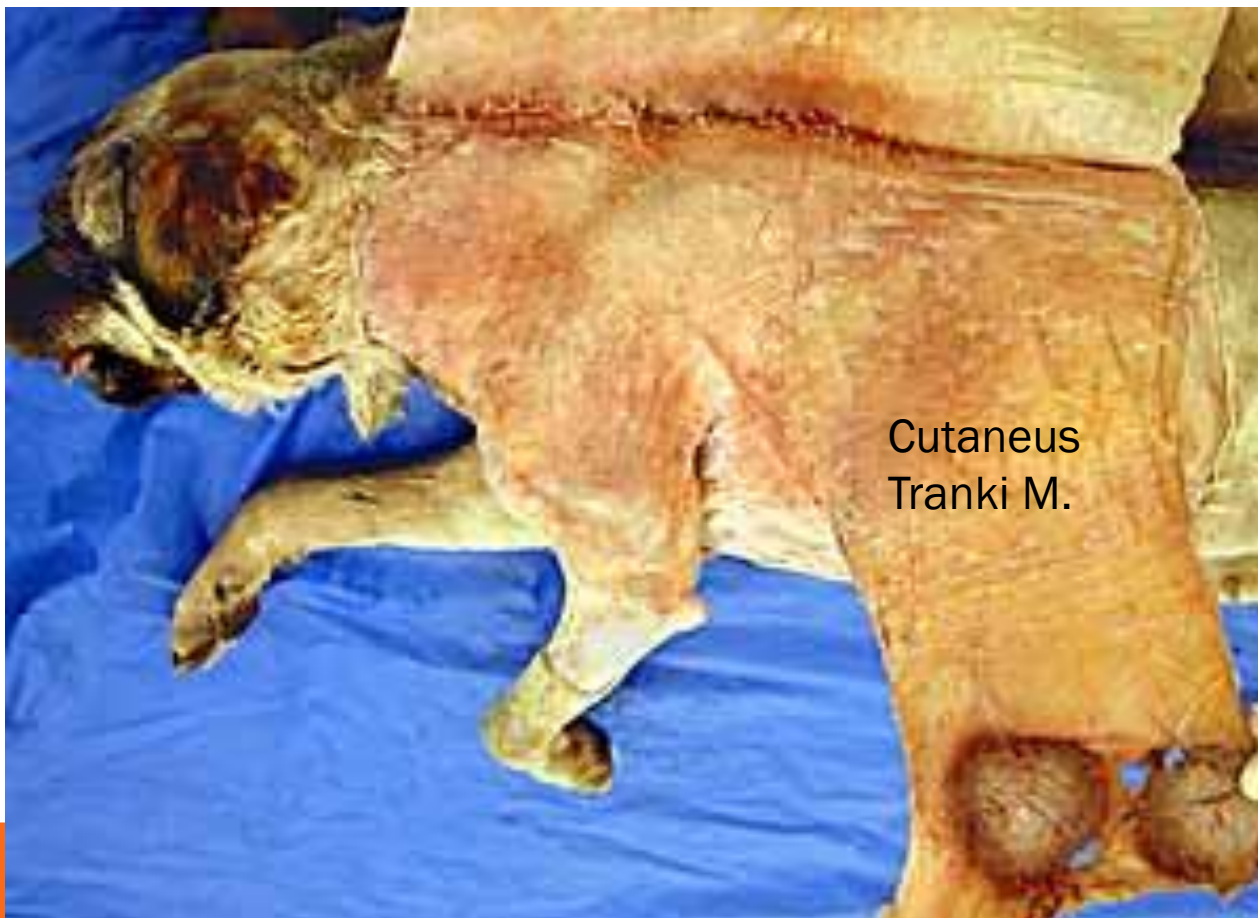
نحوه برداشتن پوست برای تشریح ماهیچه های غیر خودی اندام حرکتی جلویی



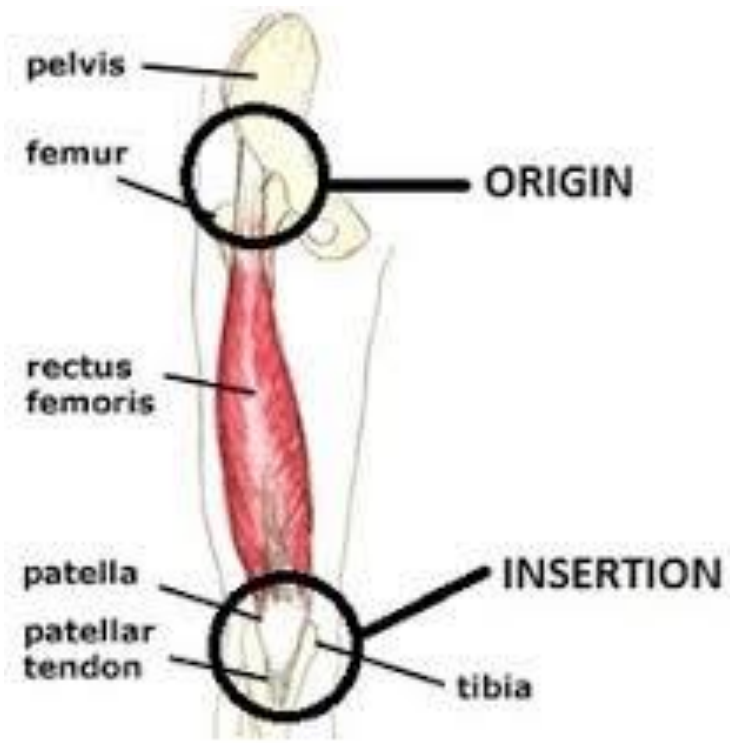
5- برشی که از برش میانی در سطح مدیال ناحیه ساعد تا برش حلقوی مچ دست کشیده می شود.

پس از برداشتن پوست، اولین لایه ای که نمایان می شود Superficial fascia می باشد که در ناحیه تنه، گردن و سر حاوی الیاف ماهیچه ای بوده و ماهیچه جلدي تنه ای، گردنی و سري را می سازد. ماهیچه جلدي تنه ای یا Cutaneus Tranki در ناحیه عقب قفسه سینه و شکم بیشتر مشخص بوده و با انقباض خود سبب حرکت پوست و دور کردن حشرات و پرندگان مزاحم می شود و به آن ماهیچه مگس پران گفته می شود.





Cutaneus
Tranki M.



MUSCLE ACTIONS

Extrinsic Intrinsic.

Agonist-Antagonist-Synergist

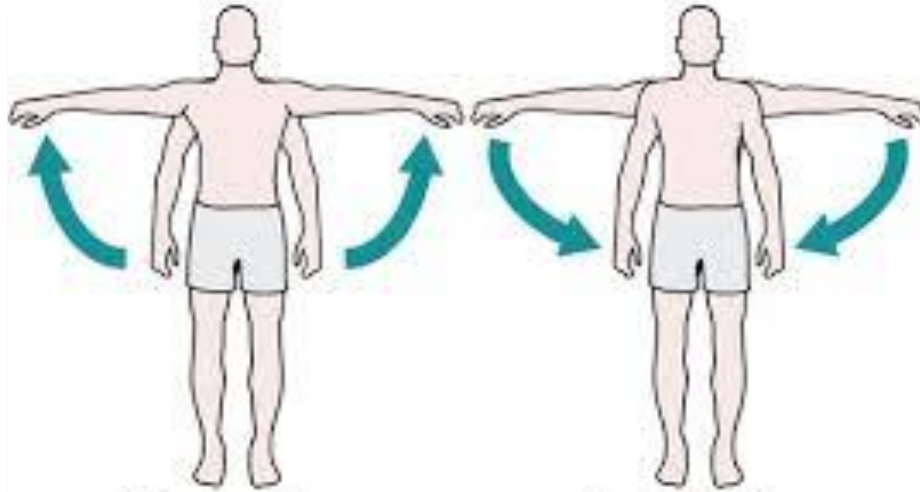
Protractor-Retractor-

Extensor-Flexor-

Elevator-Depressor-

Adductor-Abductor.



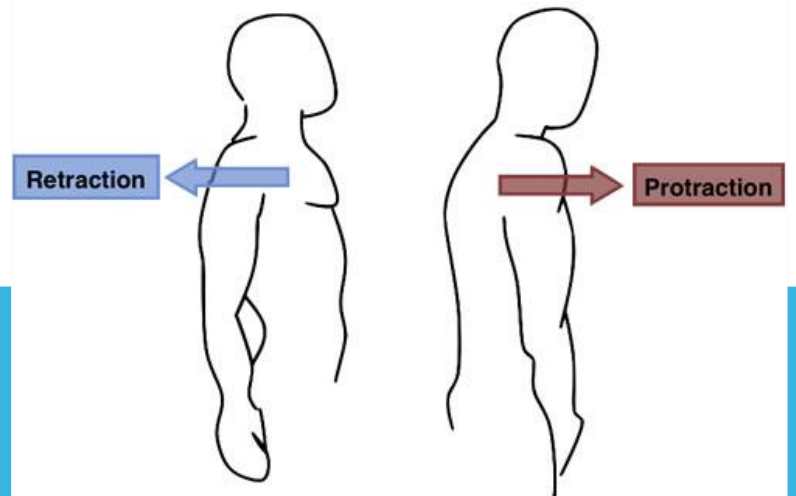


Abduction

Adduction

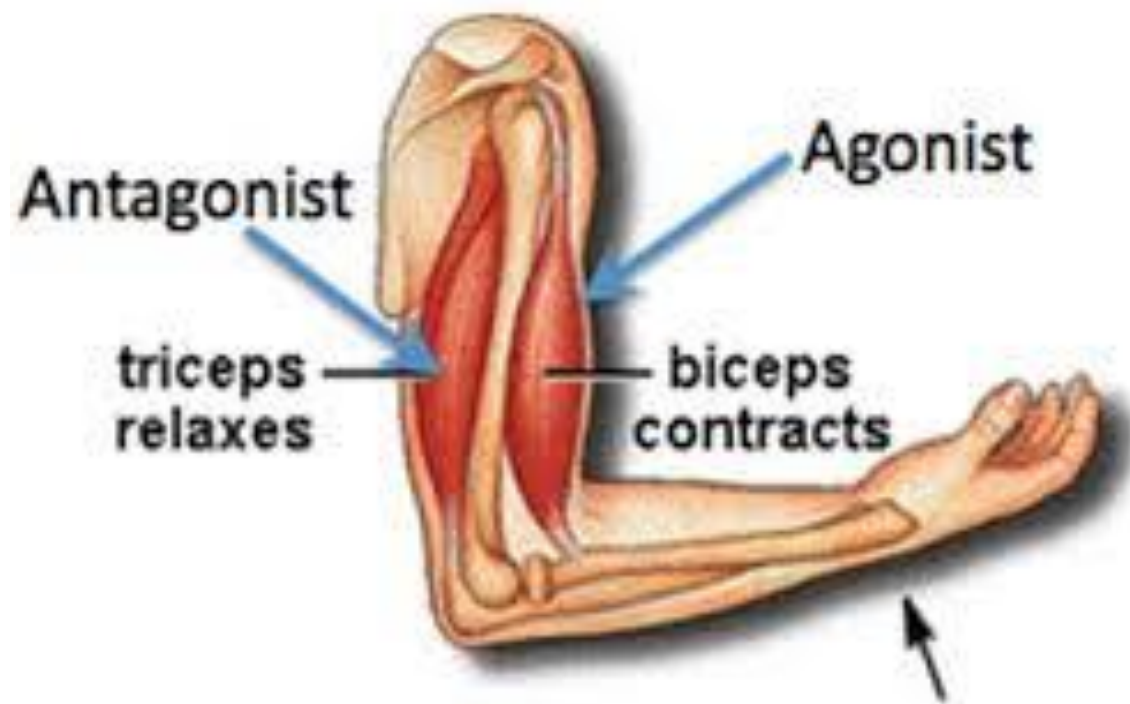
Abduction

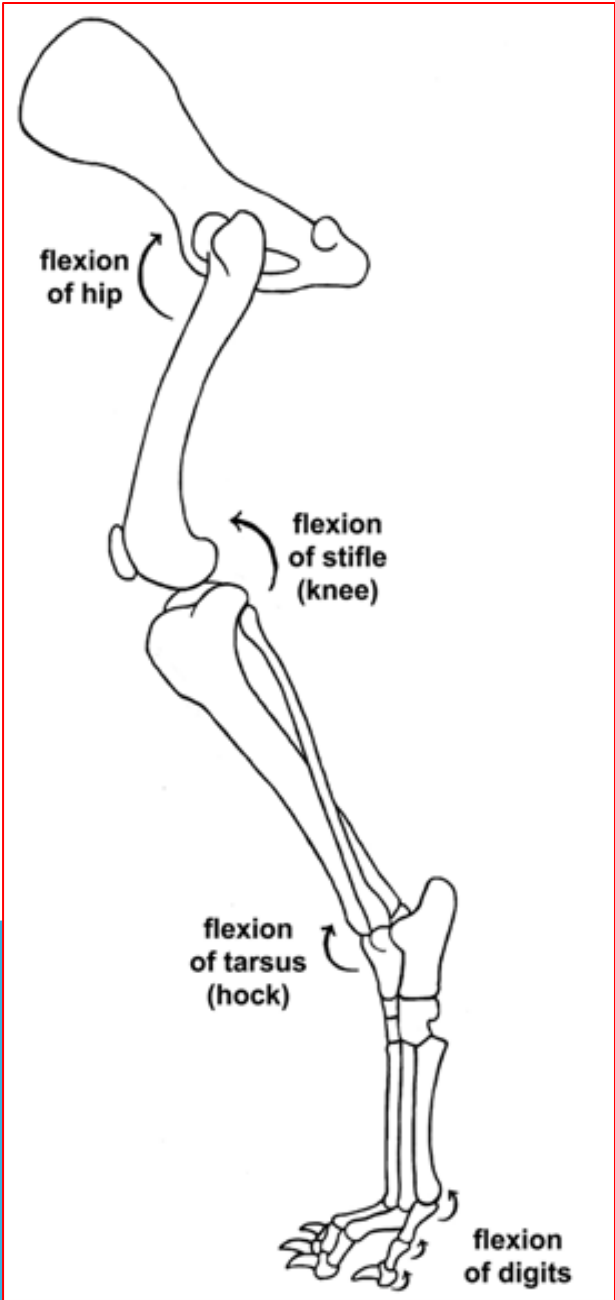
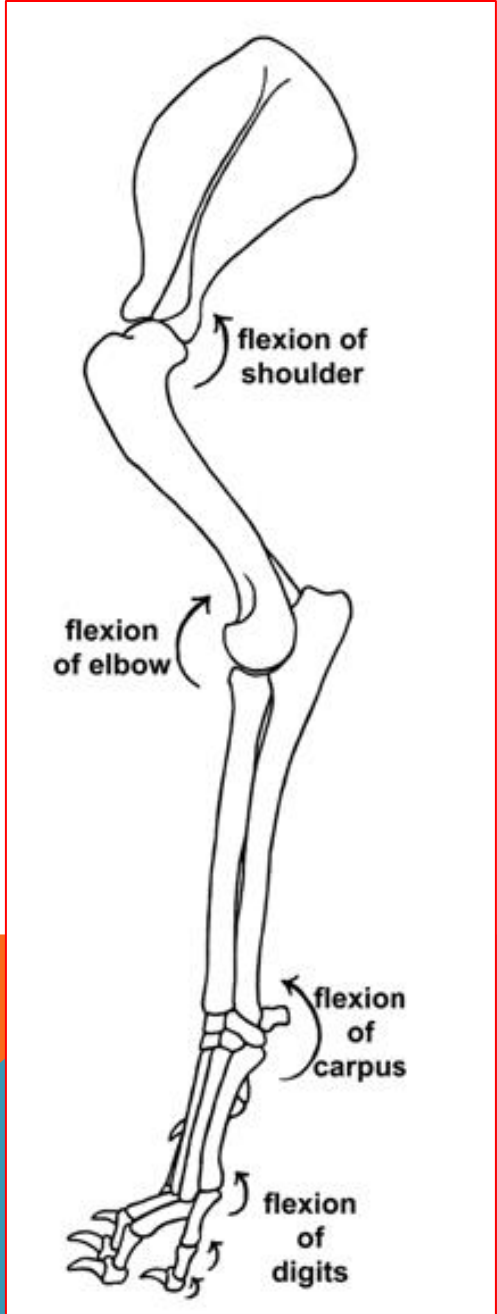
Adduction

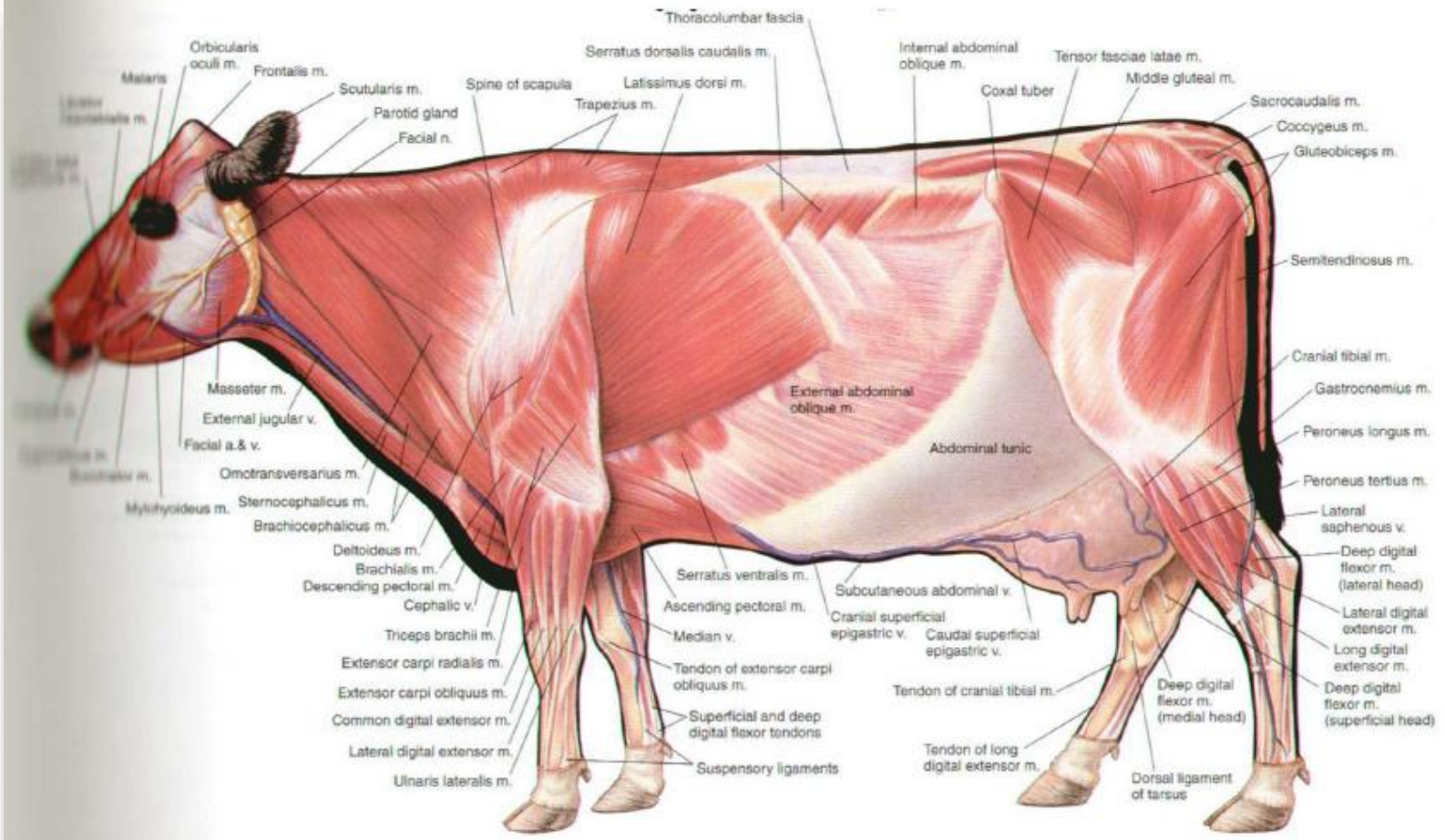


Retraction

Protraction







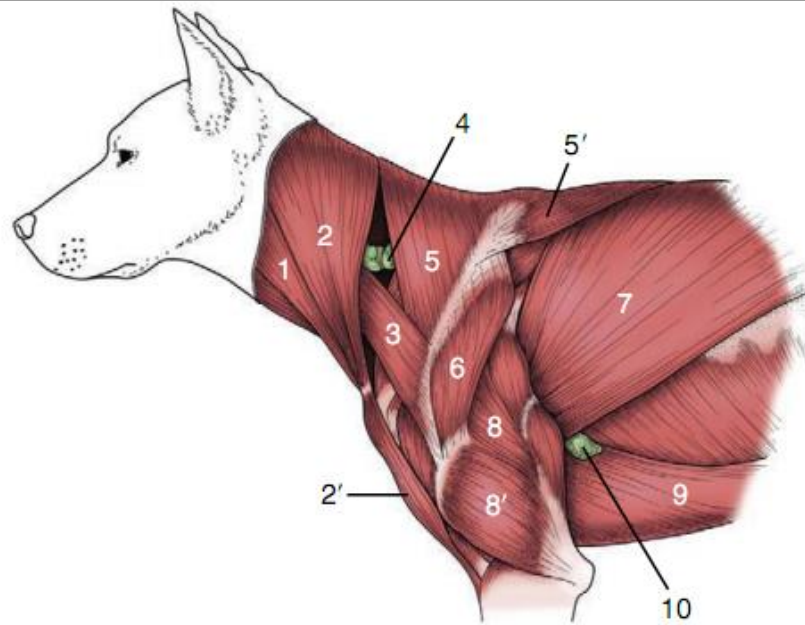


Figure 2–55 Superficial muscles of the shoulder and arm. 1, Sternocephalicus; 2, 2', brachiocephalicus: cleidocervicalis and cleidobrachialis; 3, omotransversarius; 4, superficial cervical lymph node; 5, 5', cervical and thoracic parts of trapezius; 6, deltoideus; 7, latissimus dorsi; 8, 8', long and lateral heads of triceps; 9, pectoralis profundus (ascendens); 10, accessory axillary lymph node.