

IN THE NAME OF ALLAH





یونیورسٹی
فصل آباد
۲۳۷۱۰

آناٹومی عمومی دامپزشکی



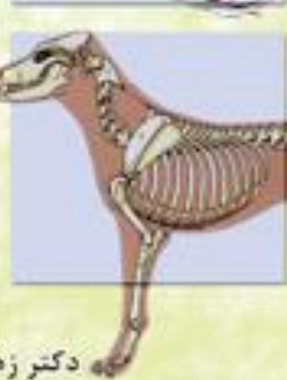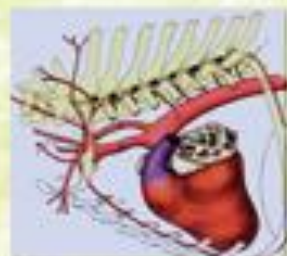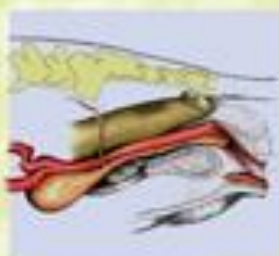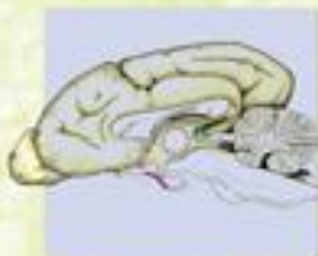تالیف
دکتر حسن جیلانی پور
دکتر بیرون راد مہر
دکتر محمد رضا پوریانی





انستیتوت دامپزشکی
تهران
تاب ۱۳۸۶

کالبدشناسی پایه دامپزشکی



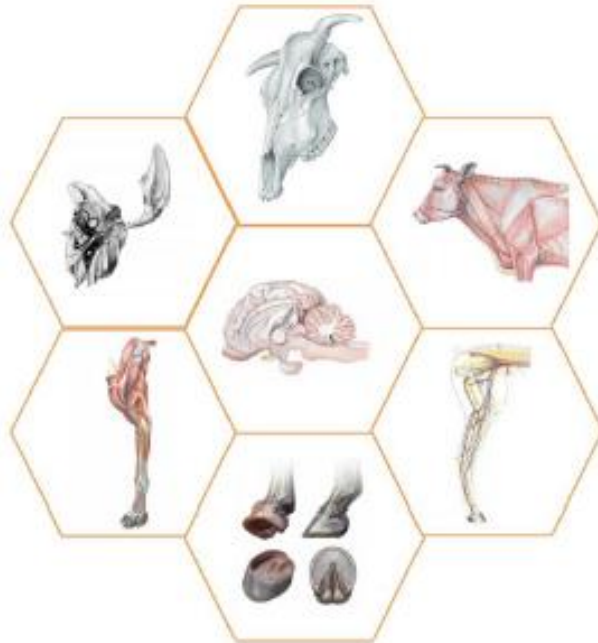تالیف

دکتر جواد صادقی نژاد
دانشیار دانشگاه تهران

دکتر زهرا طوطیان
استاد دانشگاه تهران



آناتومی مقایسه‌ای دام‌های اهلی (اندام‌های حرکتی، سر و گردن)



دکتر محمد حسن یوسفی

عضو هیئت علمی دانشکده‌ی دامپزشکی

دانشگاه سمنان

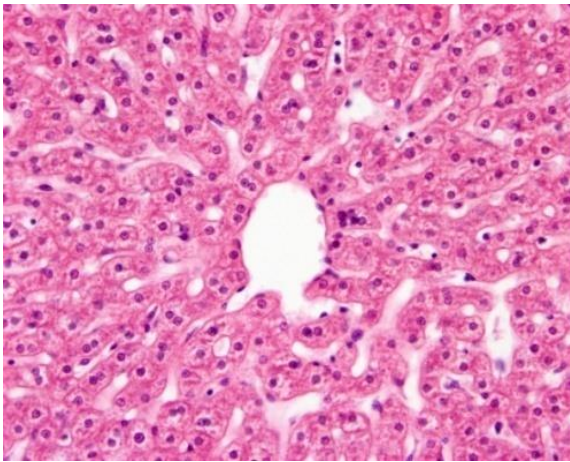
دکتر بابک رسولی

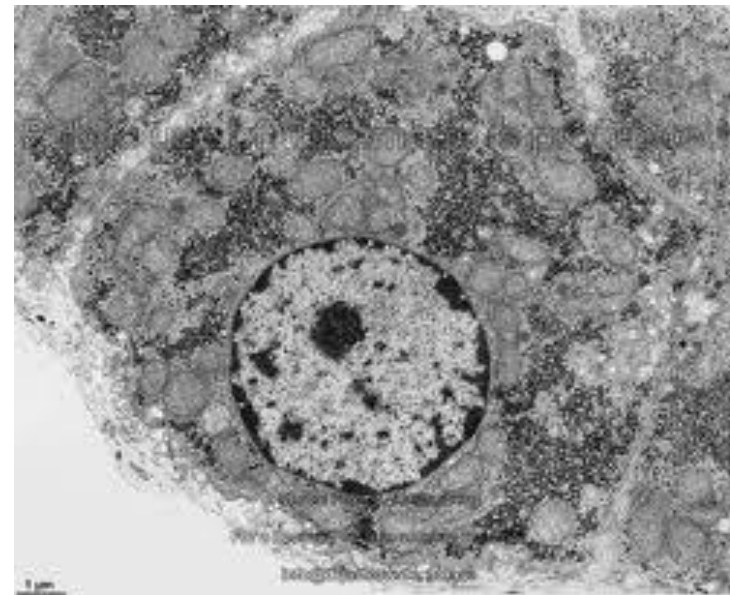
با همکاری علمی اکبریان

ANATOMY / آناتومی یا علوم تشریحی

- 1-Gross anatomy (Macroscopic A.) کالبد شناسی
- 2-Histology (Microscopic A.) بافت شناسی
- 3-Cytology سلول شناسی
- 4-Embryology جنین شناسی

آناتومی سیستماتیک
آناتومی ناحیه ای (توپوگرافیک)





SYSTEMIC ANATOMY

آناتومی دستگاہی

◉ اندرونه شناسی (احشا)

دستگاه گردش خون

دستگاه تنفس

دستگاه گوارش

دستگاه ادراری - تناسلی

دستگاه عصبی

غدد

اندام های حسی (چشم و گوش)

◉ دستگاه حرکتی

استخوان

مفصل

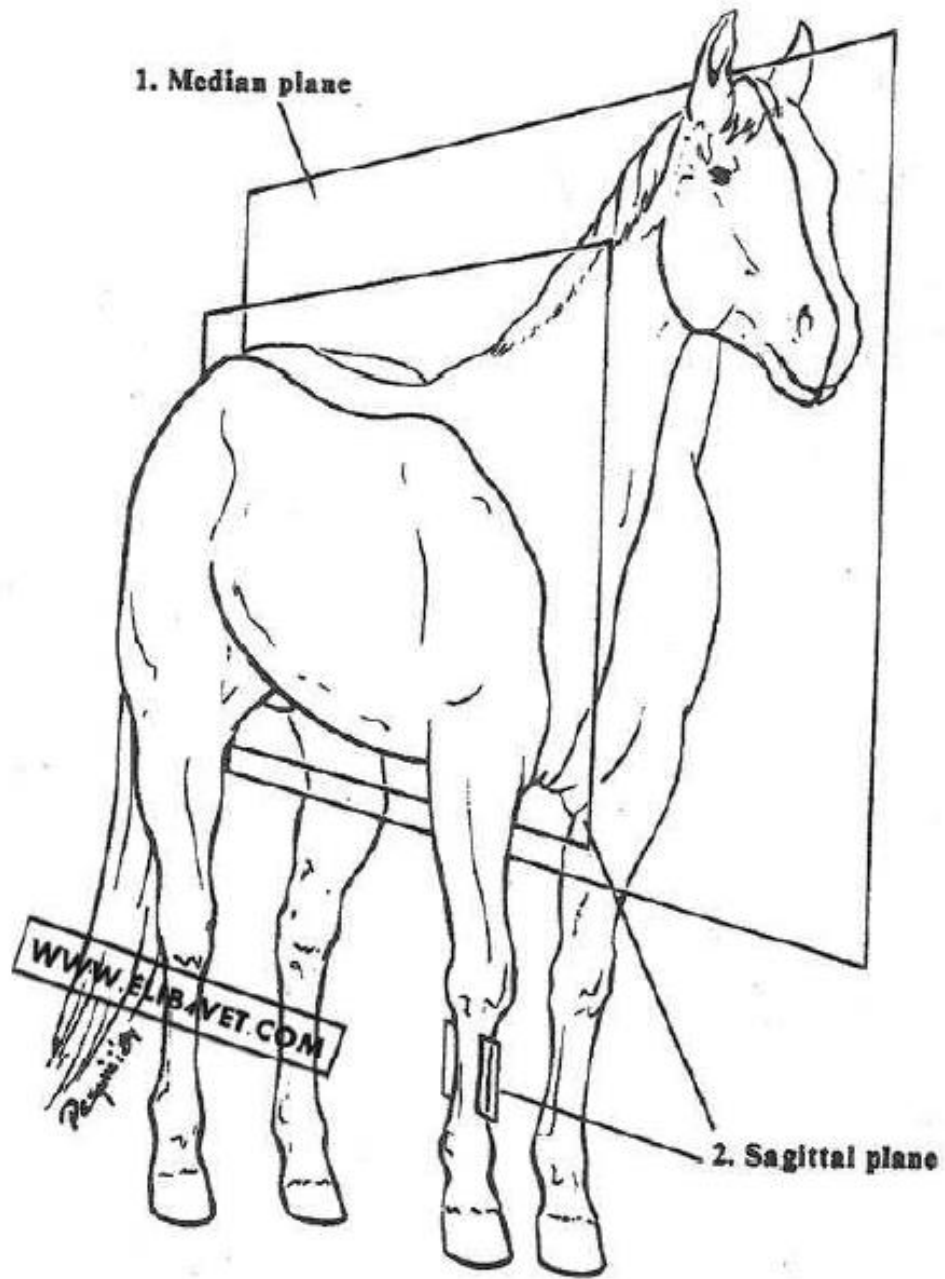
عضله (ماهیچه)








Copyright American Quarterhorse Assn.

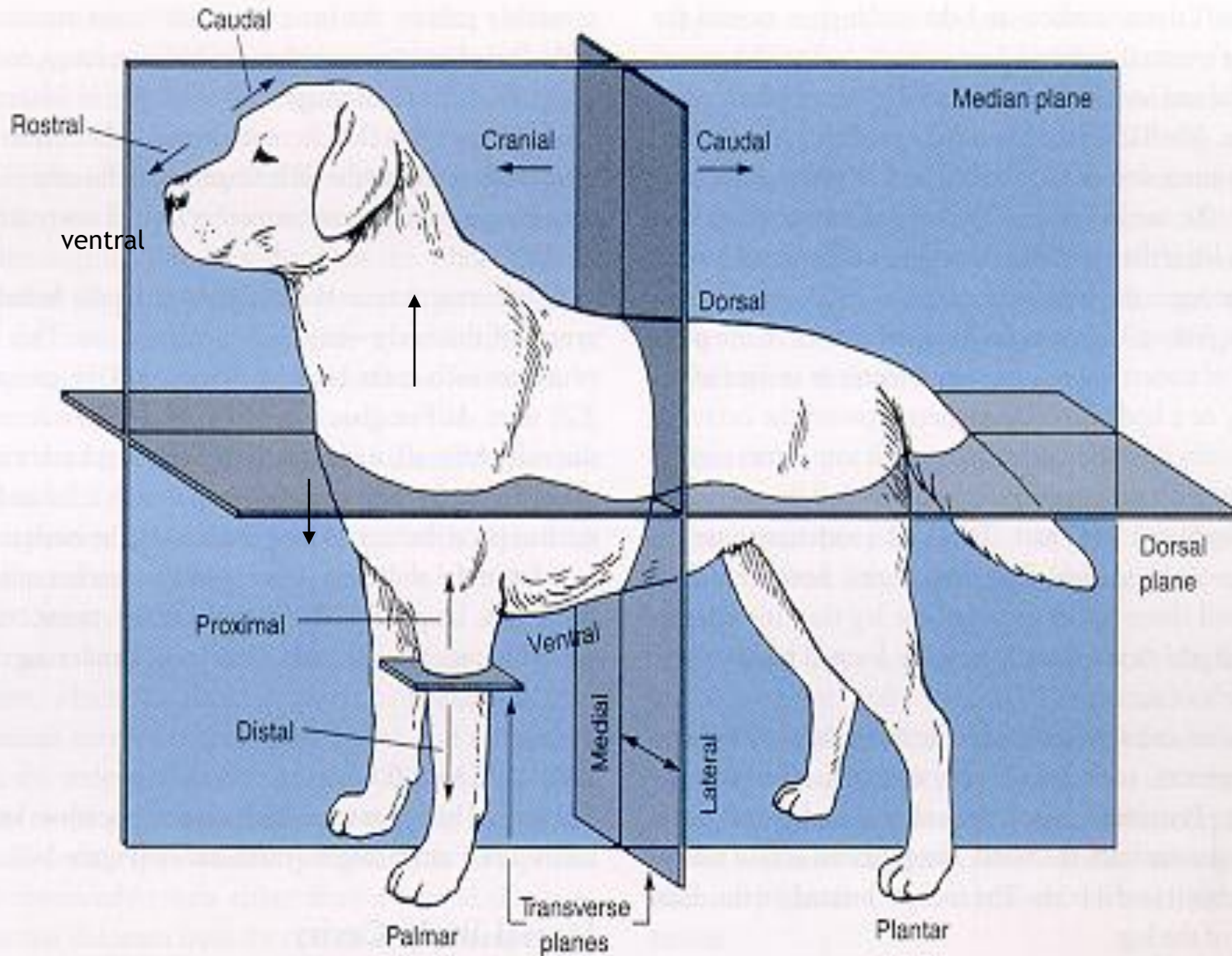




Copyright American Quarter Horse Assn.

DIRECTIONAL TERMS

اصطلاحات هدایت کننده



Dorsal
Ventral

Proximal
Distal

Dorsal
Plantar

مچ به پایین در پا

Cranial
Caudal

بیشتر در باره اندام های حرکتی

Dorsal
Palmar

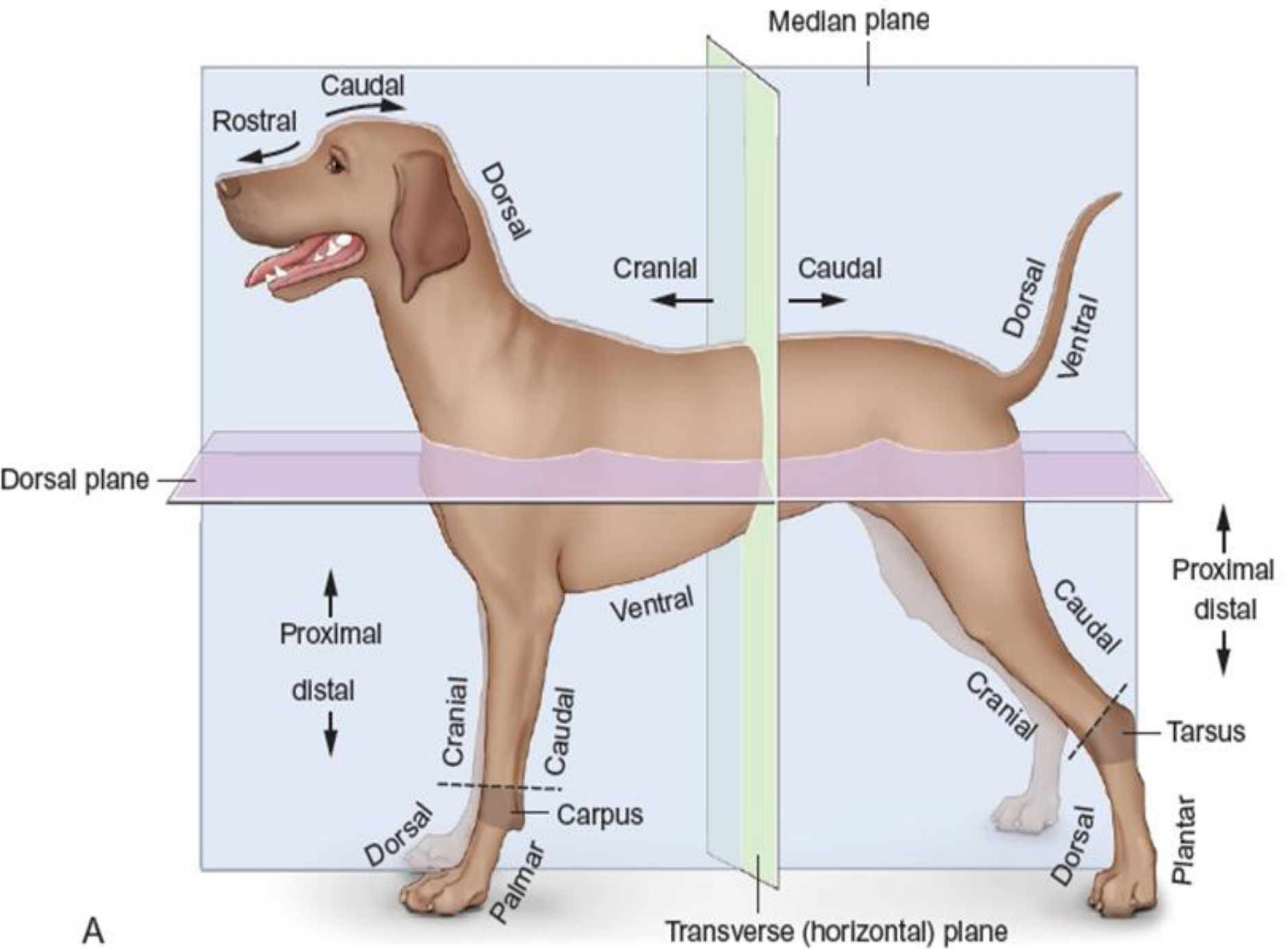
Fore limb
Hind limb

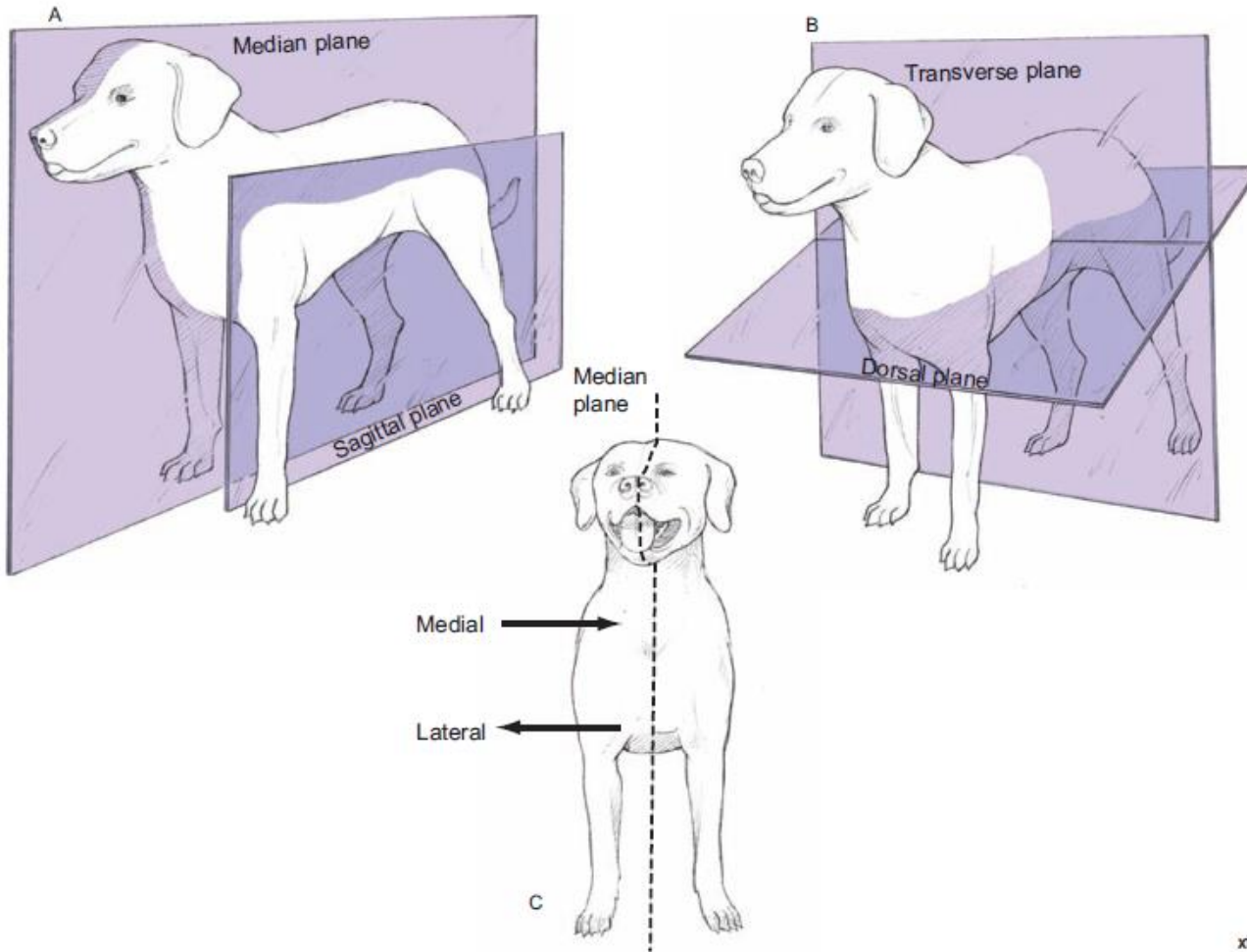
درباره مچ پایین دست

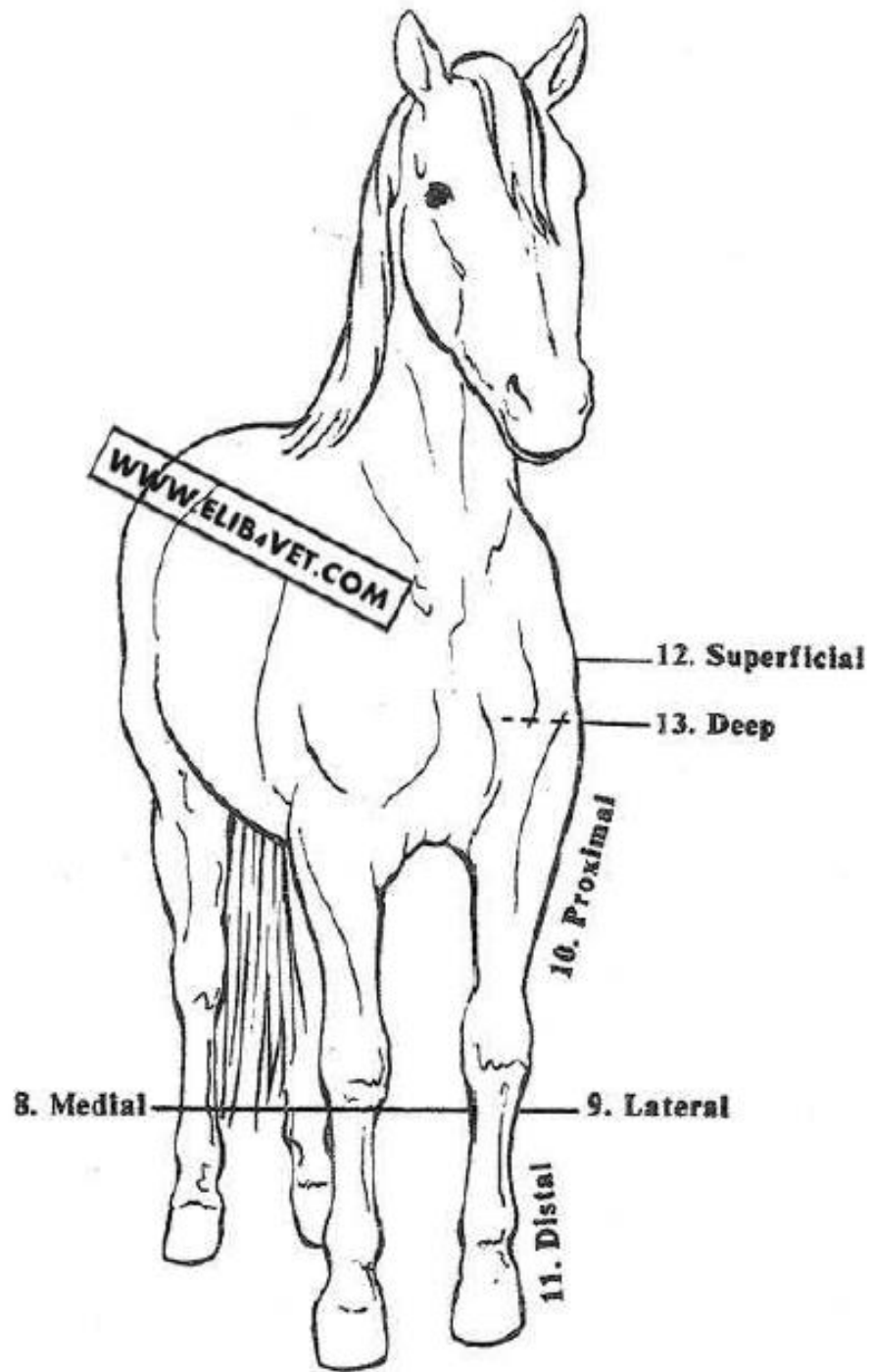
Rostral
Caudal

درباره ناحیه سر

Lateral
Medial

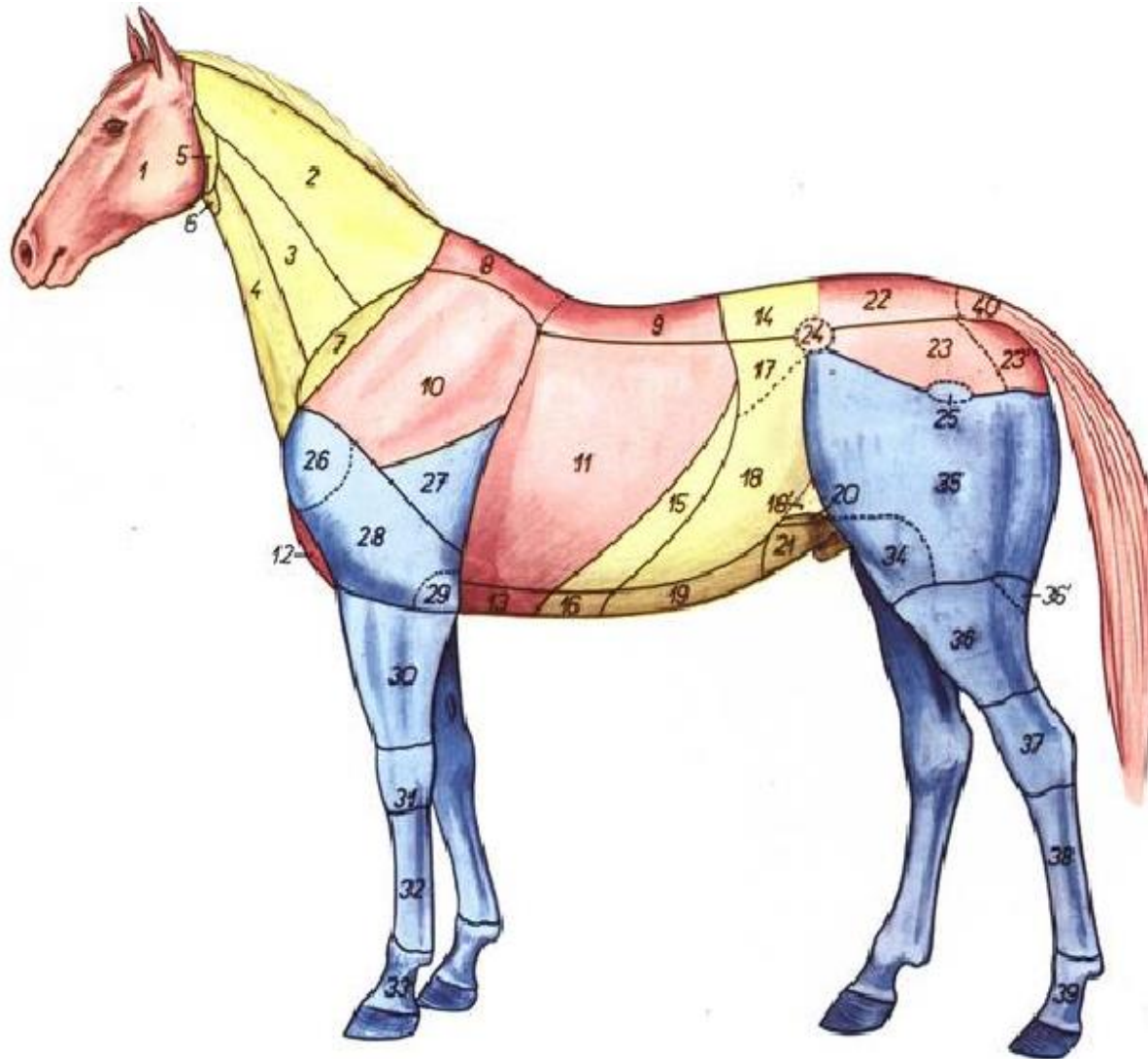





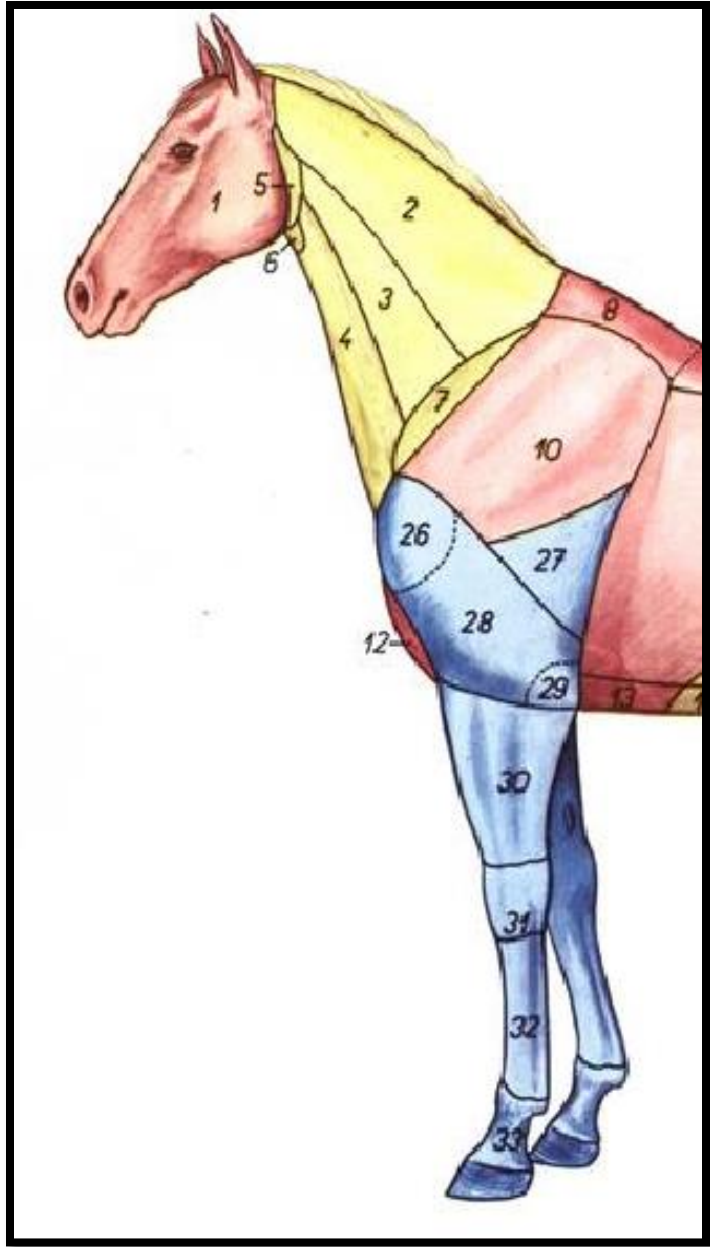


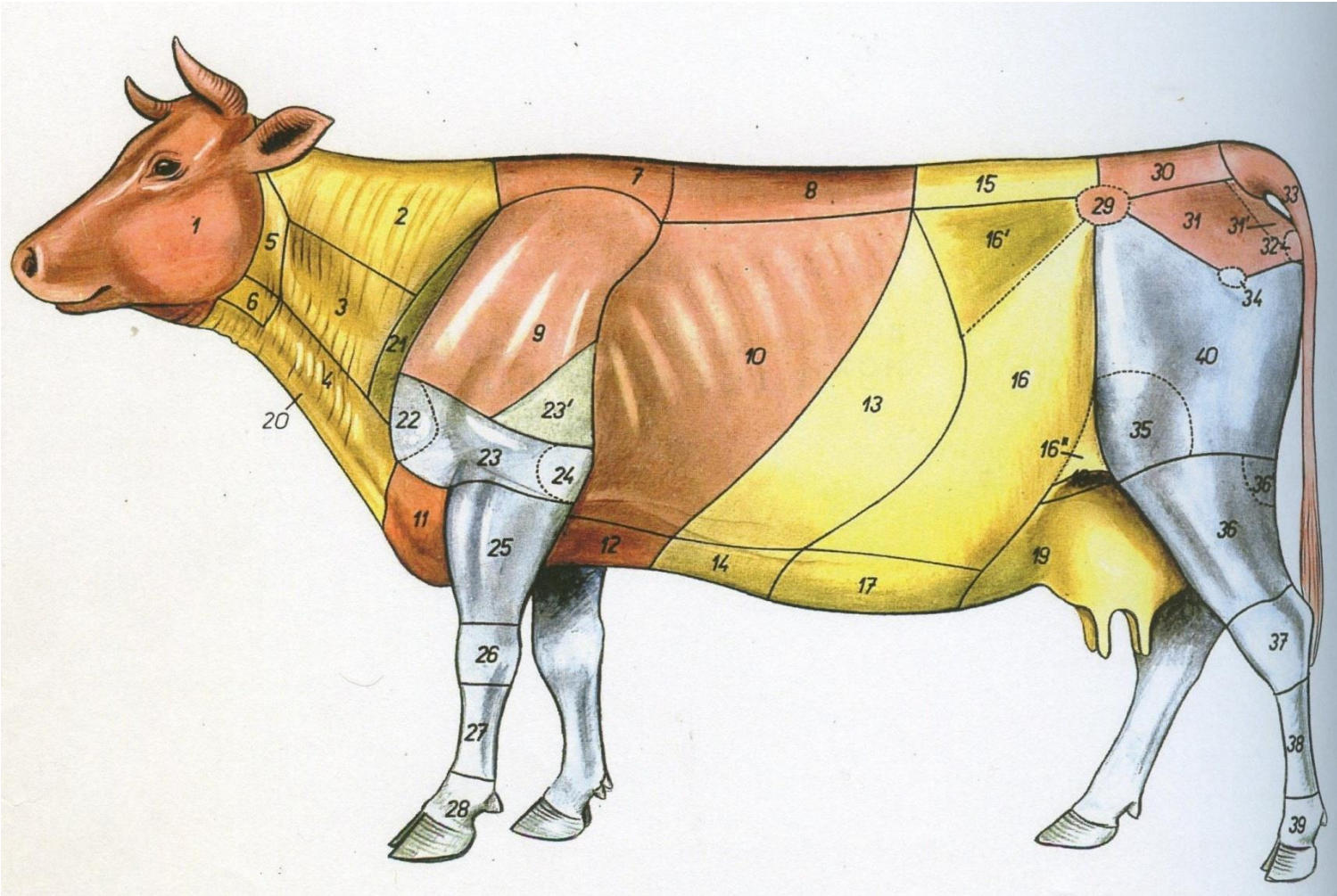
Cranial - Anterior	قدامی یا پیشین	ناحیه نزدیک به سر
Caudal - Posterior	خلفی یا پسین	نواحی نزدیک به دم حیوان
Dorsal	پشتی	سطحی که به موازات Spin مهره‌ها می‌باشد
Ventral	شکمی	سطحی که خلاف جهت ناحیه پشتی قرار دارد
Proximal		قسمت بالاتر و یا بخشی که به تنه نزدیکتر است
Distal		قسمت پایین‌تر یا بخشی که از مرکز بدن دورتر است
Palmar surface		سطح کف دستی
Plantar surface		سطح کف پایی
Medial	سطح داخلی	به سمت خط میانی بدن
Lateral	سطح خارجی	سطحی که از خط میانی بدن دورتر است
Internal	داخلی	
External	خارجی	
Deep	عمقی	
Superficial	سطحی	
Axial	محوری	محور میانی بدن یا اندام
Abaxial		دور از محور میانی بدن یا اندام
Flexion		خم شدن
Extention		منبسط شدن
Overflexion		خمیدگی بیش از حد
Over extention		منبسط شدن و باز شدن بیش از حد
Adduction		نزدیک شدن به تنه
Abduction		دور شدن از تنه
Supination	برون گردان	
Pronation	درون گردان	
Circumduction		حرکت دورانی
Rotation		حرکت و چرخش دور محور خود، مانند لغزندگی بین استخوان درشت‌نی و نازک‌نی

ناحیه شناسی : سرو گردن ، تنه ، اندام های حرکتی









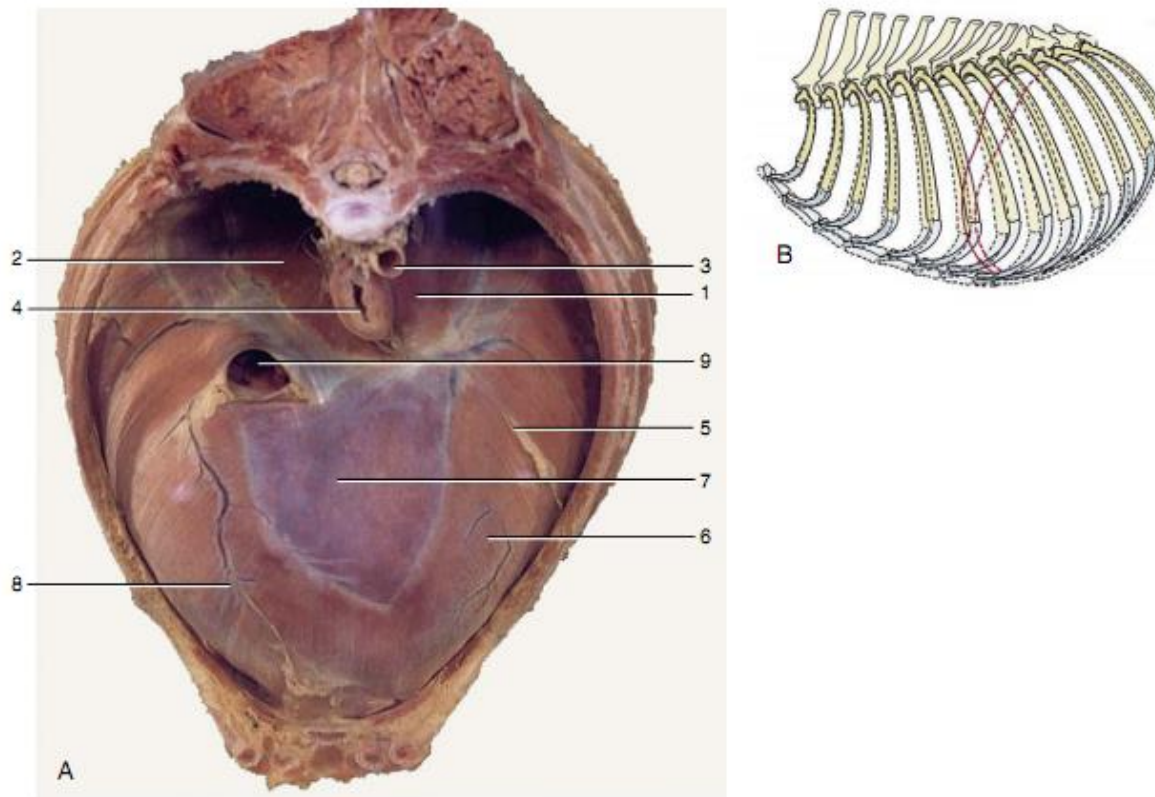
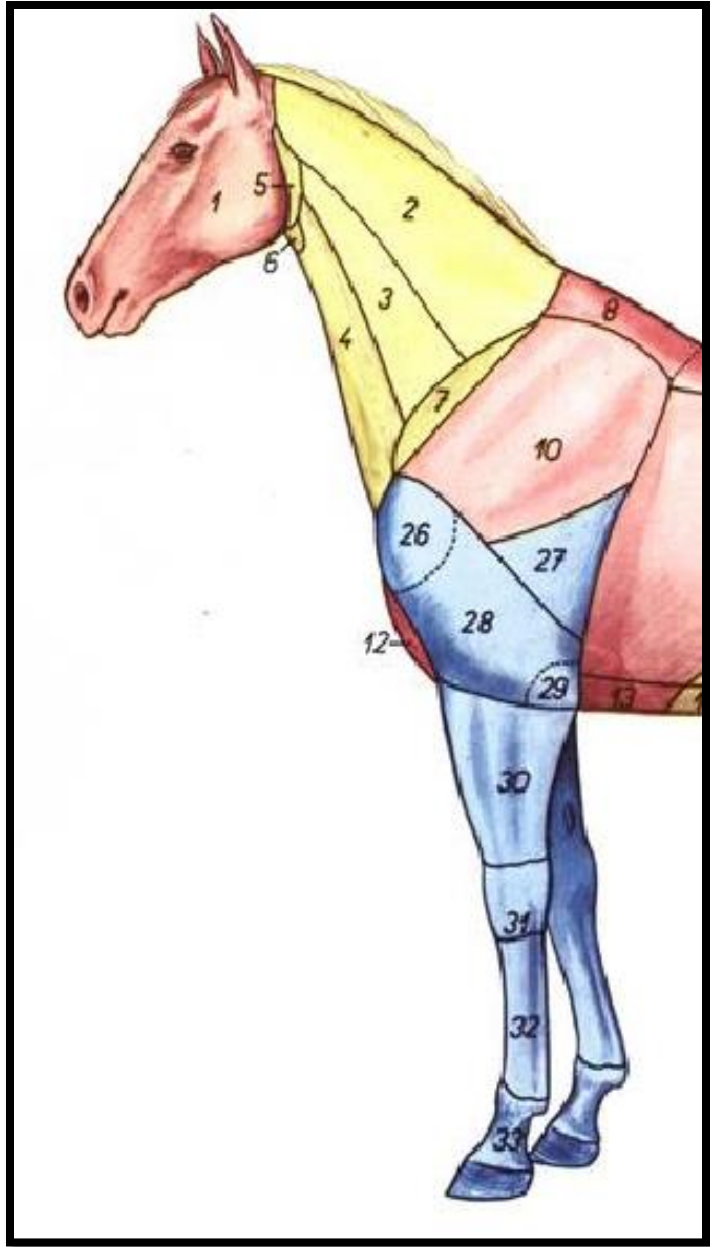
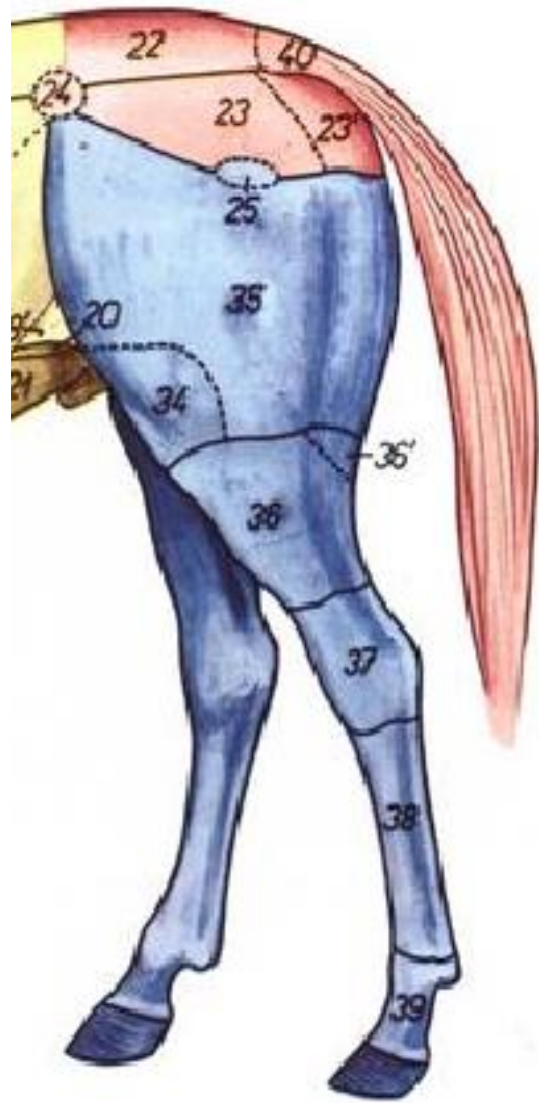


Figure 2-25 A, Cranial view of the canine diaphragm. B, Lateral view of the canine thorax showing ribs and cranial extent of diaphragm in inspiration (*broken lines*) and expiration (*solid lines*). 1, Left crus; 2, right crus; 3, aorta; 4, esophagus; 5, attachment of caudal mediastinum to diaphragm; 6, sternal and costal parts of diaphragm; 7, tendinous center; 8, attachment of plica venae cavae; 9, caudal vena cava.





THANKS FOR YOUR ATTENTION

